

# Servikal Lenfadenomegalili Olgularda Renkli Doppler Ultrasonografi Bulgularının Değerlendirilmesi ve Histopatolojik Korelasyonu

Edip Hatipoğlu<sup>1</sup>, Sema Aksoy<sup>1</sup>, Tan Cimilli<sup>1</sup>, Aylin Karahasanoğlu<sup>1</sup>, Sibel Bayramoğlu<sup>1</sup>, Bülent Deniz Çuhali<sup>2</sup>

Bakırköy Dr. Sadi Konuk Eğitim ve Araştırma Hastanesi <sup>1</sup>Radyoloji, <sup>2</sup>Kulak Burun Boğaz Hastalıkları Klinikleri, İstanbul

## ÖZET

*Servikal lenfadenomegalili olgularda renkli doppler ultrasonografi bulgularının değerlendirilmesi ve histopatolojik korelasyonu*

**Amaç:** Servikal lenfadenomegalisi olan hastalarda lenf nodlarının renkli Doppler ultrasonografi ile saptanan özelliklerini histopatolojik sonuçlarla karşılaştırarak benign-malign ayırımındaki yararlılığını araştırdık.

**Gereç ve Yöntem:** Çalışmaya alınan 20 servikal lenfadenomegalisi olan hastaya renkli Doppler ultrasonografi incelemesini takiben ince iğne aspirasyon biyopsisi veya eksizyonel biyopsi uygulandı ve histopatolojik incelemeleri yapıldı.

**Bulgular:** Biyopsi yapılan 20 lenf nodunda 7 reaktif, 5 tüberküloz, 4 lenfoma, 4 adet de çeşitli malign lezyon saptandı.

**Sonuç:** Servikal lenfadenomegalisi olan hastalarda nodal vaskülarite paterni ve renkli Doppler inceleme ile elde edilen spektral analiz kombinasyonunun benign lenf nodüllerinin maligniteden ayırımında diğer modalitelere belirgin katkı sağladığı görüldü.

**Anahtar kelimeler:** Servikal lenfadenomegali, renkli Doppler ultrasonografi

## ABSTRACT

*Evaluation of color doppler ultrasonographic findings in cases with cervical lymphadenomegaly and histopathological correlation*

**Objective:** Our aim is to evaluate effectivity of color Doppler ultrasonography in differentiation of benign and malignant lymph nodes in patients with cervical lymphadenomegaly, regarding histopathological results.

**Material and methods:** Histopathological analysis was made to 20 patients with cervical lymphadenomegaly after color Doppler ultrasonographic examinations.

**Results:** Histopathologic results of 20 lymph nodes were: 7 reactive, 5 tuberculosis, 4 lymphoma, and 4 other malignant lesions.

**Conclusion:** In patients with cervical lymphadenomegaly, color Doppler ultrasonography was found to give additive information in differentiation of benign and malignant lymph nodes with combined use of nodal vascularity pattern and color Doppler spectral analysis, to the other diagnostic modalities.

**Key words:** Cervical lymphadenomegaly, color Doppler ultrasonography

Bakırköy Tıp Dergisi 2008;4:14-19

## GİRİŞ

Bu çalışmada servikal lenfadenomegalisi olan hastalarda, renkli Doppler Ultrasonografi (RDUS) incelemesi yaparak, bulduğumuz sonuçları literatürdeki bilgilerle karşılaştırıp lenfadenomegalilerin benign ya da malign özellikler gösterip göstermediğini inceledik. Bulduğumuz

sonuçları ince iğne aspirasyon biyopsisi (İİAB), bazı vakalarda buna ek olarak eksizyonel biyopsi ve biyokimyasal tetkiklerle karşılaştırarak RDUS bulgularımızın patolojik sonuçlarla uygun olup olmadığını araştırdık.

## GEREÇ VE YÖNTEM

Bu çalışmaya Nisan 2004-Kasım 2006 tarihleri arasında Bakırköy Dr Sadi Konuk Eğitim ve Araştırma Hastanesi Kulak Burun Boğaz polikliniğine, boyunda kitle yakınımla başvuran ve fizik muayeneye servikal lenfadenomegali tanısı alan olguların içerisinde yaşları 12 ile 65 arasında değişen 24 hasta alındı. Preoperatif dönemde

Yazışma adresi / Address reprint requests to: Tan Cimilli  
Bakırköy Dr. Sadi Konuk EAH, Radyoloji Kliniği, İstanbul

Telefon / Phone: +90-212-414-7444

Elektronik posta adresi / E-mail address: tcimilli@gmail.com

Geliş tarihi / Date of receipt: 30 Temmuz 2007 / July 30, 2007

Kabul tarihi / Date of acceptance: 25 Aralık 2007 / December 25, 2007

Kulak Burun Boğaz Kliniği'nce uygun görülen hastalara ince iğne aspirasyon biyopsisi İİAB ve RDUS yapıldı. Daha sonra ise ilaç tedavisiyle boyutlarında belirgin farklılık göstermeyen veya malignite düşündüren bulguları olan hastalara yazılı onayları alınarak açık teknikte biyopsi yapıldı ve patolojik tanıları konuldu. Hastaların 16'sı erkek, 8'i kadındı. İki hasta ince iğne aspirasyonunu kabul etmediği, 2 hastada da eksizyonel biyopsi yapılamadığı için çalışma dışı bırakıldı.

Hastalara RDUS incelemesi supin pozisyondayken, baş hiperekstansiyona getirilerek 7,5 Megahertz'lik prob kullanılarak gerçekleştirildi. Pulsatilite indeksi (PI), rezistif indeks(RI), kısa aks, uzun aks ve maksimal sistolik hız (vMaks) değerleri bakımından olgular istatistiksel olarak karşılaştırıldılar.

Daha sonra bu hastalara ince iğne aspirasyon biyopsisi uygulandı. Uygulama hastanemizin Kulak Burun Boğaz Kliniği'ndeki aynı uzman doktor tarafından 22 gauge iğne kullanılarak yapıldı. Elde edilen materyal hızla 5 adet lam üzerine yayılarak 5 dakika %11'lik alkol solüsyonunda bekletildi. Örneklerin tamamı aynı patoloji uzmanına gönderildi. Eksizyonel biyopsi için hastaların yazılı onayı alındı.

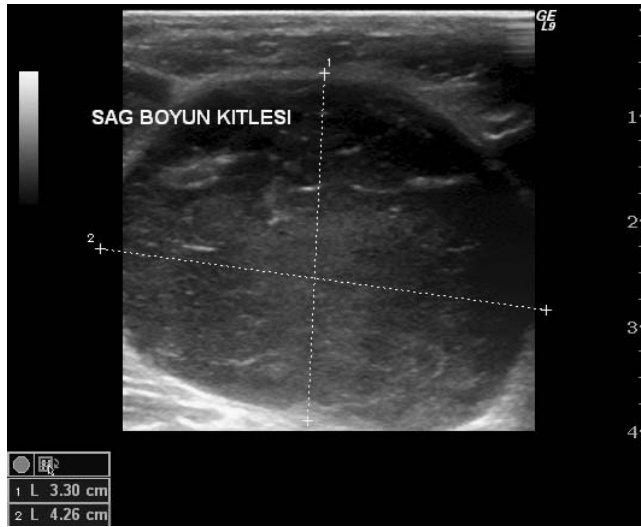Verilerin değerlendirilmesinde SPSS for windows 10.0 istatistik paket programı kullanıldı. Karşılaştırmalarda Mann Whitney U testi kullanıldı.  $p < 0.05$  anlamlı kabul edildi.

## BULGULAR

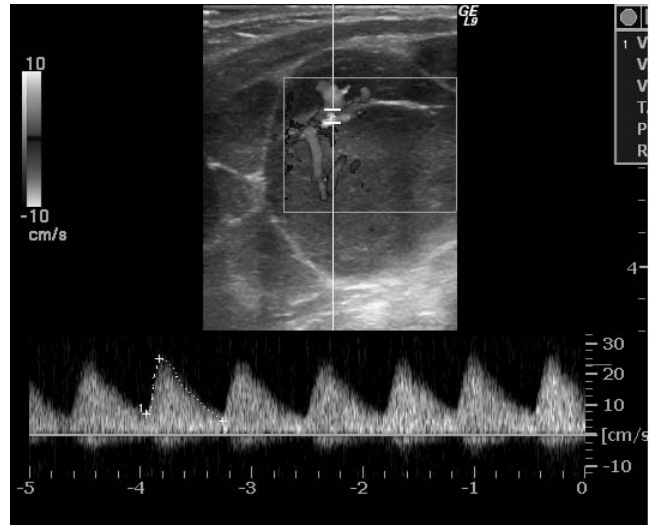Eksizyonel biyopsi ve İİAB yapılan 20 lenf nodundan 4'ü lenfoma (Grup I) 7'si reaktif (Grup II), 5'i tüberküloz (Grup III), ve 4 tanesi de diğer malign lezyonlardı (Grup IV) ( malign lezyonların 1 tanesi tiroidin papiller kanseri, 1 tane metastatik adenokanser, 2 tanesi de metastatik nazofarenks kanseri) (Tablo 1). Reaktif lenf nodlarında spesifik tanı alan bir hastada enfeksiyöz mononükleoz saptandı. Yine reaktif lenf nodu saptanan bir hastada ele gelen kitleler nedeniyle parotis ultrasonografisi uygulandı, bilateral parotis kitlesi saptandı ve bu kitlelerin patolojik tanıları bilateral pleomorfik adenom olarak geldi. Reaktif lenf nodlarının hepsi oval konfigürasyondaydı. Yedisinin 5'inde hilus izlendi. Dört lenfoma ve dört malign lenf nodu olgusunun hiçbirinde hilus izlenemedi. RI değerleri genel olarak reaktif lenf nodlarında düşük izlendi (Resim 1a,1b,2). RI değerleri 0,8'in üstünde olan 4 olgudan biri metastaz, 2'si lenfoma, bir tanesi ise tüberkülozdu. Ayrıca akım patterni 7 reaktif lenf nodundan 5'inde hiler, 4 lenfoma olgusunun hepsinde hem periferik hem hiler kanlanma vardı (Resim 3). Dört metastatik lenf nodunun 1'inde santral kanlanma vardı (Resim 4). Diğer 3'ünde ise hem periferik hem santral kanlanma vardı (Tablo 1). Grup I'in RI değerleri, Grup II'den anlamlı derecede daha yüksektir ( $p < 0.05$ ). Grup I'in PI değerleri,

**Tablo 1: Olguların ultrasonografik görünüm ve patolojik değerlendirmeleri**

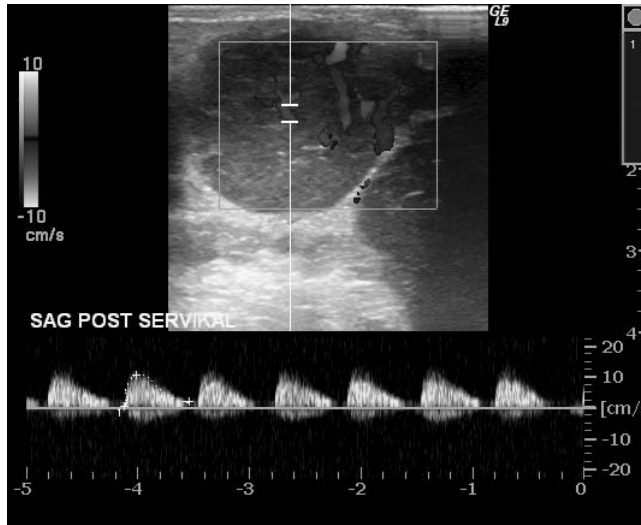
	Grup I		Grup II		Grup III		Grup IV	
	n	%	n	%	n	%	n	%
<b>EKOJENİTE</b>								
hipo	4	100	1	14.3	3	60	1	25
kalsifiye			1	14.3			1	25
normal			5	71.4	2	40	2	50
<b>SANTRAL YAĞLI HİLUS</b>								
miks					1	20		
var			5	71.4	2	40	1	25
yok	4	100	2	28.6	2	40	3	75
<b>LENFADENOMEGALİ SAYISI</b>								
multipl	4	100	5	71.4	5	100	3	75
soliter			2	28.6			1	25
<b>KANLANMA</b>								
hiler			5	71.4	2	40	1	25
miksed	4	100	1	14.3	2	40	3	75
periferik					1	20		
yok			1	14.3				
<b>PATOLOJİ</b>								
Lenfoma	4	100						
metastatik adenokarsinom							1	25
Metastatik							3	75
Reaktif			7	100.0				
Tüberküloz					5	100		



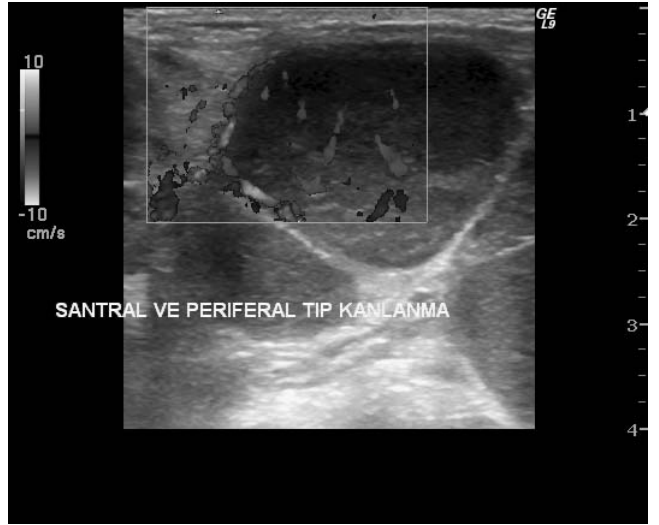Resim 1a: Sağ posterior servikal üçgende round formda, santral yağlı hilusu izlenmeyen hipoekoik lenf nodu



Resim 2: Sol anterior servikal üçgende Renkli Doppler US incelemede santral kanlanma gösteren reaktif lenf nodu



Resim 1b: Aynı olgunun renkli Doppler US incelemede yüksek dirençli akım paterni



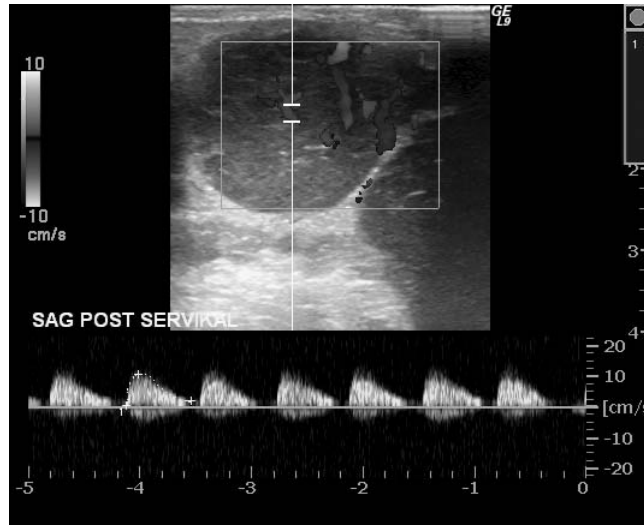
Resim 3: Lenfomalı hastada miks tip kanlanma paterni gösteren lenf nodu.

Grup II'ye göre anlamlı derecede daha yüksektir ( $p<0.05$ ). Grup I'in katsayı değerleri, Grup II'ye göre anlamlı derecede daha yüksektir ( $p<0.05$ ). Grup I'in u/k değerleri, Grup II'ye göre anlamlı derecede daha yüksektir ( $p<0.05$ ). Grup I ve Grup II arasında uzun aks ve vMaks (RDUS incelemesi sırasında lenf nodundan ölçülen maksimal hız değeri) değerleri bakımından istatistiksel olarak anlamlı bir fark yoktur ( $p>0.05$ ). Grup I ve Grup III arasında PI, RI, kısa, uzun, u/k ve vMaks değerleri bakımından istatistiksel olarak anlamlı bir farklılık yoktur ( $p>0.05$ ). Grup I ve Grup IV arasında PI, RI, Kısa, uzun, U/K

ve vMax değerleri bakımından istatistiksel olarak anlamlı bir farklılık yoktur ( $p>0.05$ ). Grup II ve Grup III arasında PI, RI, kısa, uzun, U/K ve VMax değerleri bakımından istatistiksel olarak anlamlı bir farklılık yoktur ( $p>0.05$ ). Grup II nin u/k değerleri, Grup IV 'e göre anlamlı derecede daha yüksektir ( $p<0.05$ ). Grup II ve Grup IV arasında PI, RI, Kısa aks, uzun aks ve vMaks değerleri bakımından istatistiksel olarak anlamlı bir farklılık yoktur ( $p>0.05$ ). Grup III ve Grup IV arasında PI, RI, Kısa, uzun, u/k ve vMaks değerleri bakımından istatistiksel olarak anlamlı bir farklılık yoktur ( $p>0.05$ ) (Tablo 2).

**Tablo 2: Grupların karşılaştırması**

	Grup I		Grup II		Grup III		Grup IV	
	ORT	SS	ORT	SS	ORT	SS	ORT	SS
RI	4	100	1	14.3	3	60	1	25
PI	0.86	0.14	0.61	0.07	0.67	0.17	0.80	0.19
KISA AKS	1.80	0.40	0.96	0.23	1.16	0.45	1.51	1.51
UZUN AKS	24.18	7.65	9.23	5.80	12.40	5.77	17.00	7.26
UZUN AKS	23.20	7.16	17.50	9.24	19.28	11.76	18.00	9.09
u/k	1.05	0.44	2.07	0.55	1.62	0.85	1.08	0.50

**Resim 4: Tiroid papiller karsinomlu olguda sağ posterior servikal üçgende yüksek dirençli akım paterni gösteren metastatik lenf nodu.**

## TARTIŞMA

Baş-boyun bölgesinin primer tümörlerinde ya da primer tümör şüphesi taşıyan olgularda servikal bölgede saptanmış bir lenfadenopatinin malign olup olmadığını tespit etmek büyük önem taşır. Lenf nodlarındaki histolojik değişiklikler gri skala ultrasonografi görüntülerinde farklılıklara neden olur (1).

Tümör infiltrasyonu lenf nodlarında neovaskülarizasyona ve normal vasküler yapılarda distorsiyona yol açar. Vaskülarizasyondaki değişiklikleri inceleyen RDUS lenf nodlarının benign-malign ayrımın yapılmasında yardımcı olur (2-5).

Çalışmamızda baz olarak aldığımız değerlerden biri uzun aks/kısa aks oranıydı. Yedi reaktif lenf nodunda bu değer 4'nin üstünde olup literatürle uyumluydu. Yani lenf nodları ovoid konfigürasyondaydı. Reaktif lenf nodları için bu oran 2.07; lenfomalı olguda bu oran 1.05; tüberkülozlularda 1.62; metastatik lenf nodlarında ise bu

oran 1.08 idi.

Diğer bir bulgu malign lenf nodlarındaki hilus görünümünün farklılığıdır. Malign lenf nodlarında hilus izlenemez veya deforme görünümündedir. Bizim 3 malign lenf nodumuzda ve lenfomalı olgularımızın tamamında hilus izlenemedi. Ancak 7 reaktif lenf nodunun 2'sinde de hilus yoktu.

Lenf nodlarına ait yapılan Doppler incelemelerinde literatüre girmiş bir diğer bilgi de lenf nodlarının kanlanma desenidir. Reaktif lenf nodlarında santral kanlanma deseni beklenir. Nadir görülen bir durum olan Kikuchi hastalığında ise vaskülitte bağlı lenf nodu nekrozu görülür ve kanlanma desenindeki santralite kaybolur. Altı değişik anormal kanlanma tipi vardır: deforme radyal, aberran multifokal, santral vaskülarite, periferik vaskülarite, eksantrik hiler vaskülarite ve hiler vaskülaritenin tamamen kaybı. Vaskülarite değişiklikleri büyük çoğunlukla tüberküloz, lenfoma ve malign lenf nodlarında görülür. Ancak bazen reaktif lenf nodlarında da santral kanlanma desenindeki değişiklik olabilir. Bizim çalışmamızda reaktif lenf nodlarında santral kanlanma desenindeki oranı %71 olarak buldu.

Rezistif indeks ve pulsatilite indeksi değerleri de benign ve malign lenf nodlarını ayırt etmede kullanılır. Buna karşılık maksimal sistolik hız için iki grup arasında belirgin fark bulunmamıştır. Genellikle RI için sınır değeri 0.8, PI içinse 1.5 kabul edilir. Ayrıca yapılan bir çalışmada metastatik lenf nodlarında histolojik tipe göre RI ve PI değerlerinin değiştiği gösterilmiştir (Adenokarsinomlarda papiller karsinoma göre çok daha yüksek RI ve PI değerleri bulunmuştur). Ayrıca uzak metastaza ait lenf nodlarının RI ve PI değerleri baş-boyun bölgesine ait kanserlerin metastatik lenf nodlarına göre çok daha yüksektir (6).

Küçük nekrotik olmayan lenf nodlarının reaktif mi yoksa metastatik mi olduğunu ayırmak bilgisayarlı tomografi (BT), manyetik Rezonans inceleme veya gri skala ultrasonografi ile olası değildir (7,8). Boyut, şekil, eko-

jenite, hilus ve korteksin morfolojisindeki değişiklikler benign ve malign lenf nodlarının ayırımında kullanılan gri skala US bulgularıdır. Ancak her zaman bu bulgular yeterli olmaz (6,8,9). Lenf nodunun malign tutulumunda malign hücre infiltrasyonuna bağlı olarak lenf nodunun şekli değişir ve gri skala US'de ekojenik hilus deforme olur (1).

Benign reaktif lenf nodlarında ise diffüz tutulum olması nedeniyle erken evrede lenf nodunun normal şekli ve ekojen hilus yapısı korunur. Ama inflamatuvar olay devam ederse lenf nodunun şeklinde ve hilus yapısında değişiklikler beklenebilir. Bu durumda lenf nodunun natrium saptamak zorlaşabilir.

Lenf nodunun vaskülaritesi yapılan çalışmalarla gösterilmiştir ki lenf nodu hem arteriyel hem venöz vasküler sistemlere sahiptir (10). Arteriyel sistem bir adet hiler nodal arter, medullada ve trabeküler yapılarıdaki daha küçük arter veya arteriyoller ve kortekse arteriyollerden dallanarak giren kapillerlerden oluşur. Birkaç tane arteriyol kapsüle trabeküler yapıyla ulaşır. Venler genellikle arteriyollere paralel seyredir. Bu histolojik vasküler anatomi; Renkli Doppler US'deki ışınal ya da longitudinal tarzda normal kanlanma paternini açıklar. Reaktif lenf nodu hastalığında histolojik olayın diffüz tutulumu nedeniyle vasküler pattern büyük ölçüde korunur. Malign olaylarda ise durum biraz daha farklıdır. Tümör hücrelerinin infiltrasyonu sonucu normal vasküler yapı bozulur. Daha sonra ise tümör hücrelerine bağlı neovaskülarizasyon gelişir. Böylece tümör periferinde aberan besleme arterleri gelişir (11-13).

Başka çalışmalarda reaktif lenf nodlarının hilustaki santral perfüzyonu, metastatik lenf nodlarının ise periferik kanlanmayı artırdığı gösterilmiştir(3-4). Bir diğer çalışmada ise benign lenf nodlarında santral kanlanma baskınken malign olanlarda ise hem periferik hem santral yani miks tip kanlanma vardı (6). Yine bu çalışmada tüberküloza ait lenf nodlarının hepsinde vasküler pattern maligniteden ayırdedilememiş ayrıca bazı reaktif lenf nodlarının periferinde noktasal tarzda akımlar alınmıştır. Buradaki noktasal tarzda alınan akımlar muhtemelen lenf nodunun kapsülündeki büyümüş normal arteriyollere aittir ve yanlışlıkla periferik tip kanlanma sanılabilir. Kalsifikasyon bulgusu da tüberkülozda tutulan lenf nodlarını saptamada yardımcıdır. Reaktif lenf nodlarının çevresindeki dokularda akut inflamasyona bağlı artmış vaskülarite, yanlışlıkla periferik vaskülarite zannedilebilir.

Malign lenf nodlarının santralinde alınan akımlar genellikle yuvalanmış tümör hücrelerinin septalarındaki aberran arteriyol veya venlerden alınmıştır (6). Ama küçük sinusoidlerdeki neovaskülarizasyon genellikle saptanamaz. Çünkü damarlar çok küçüktür.

Malign lenf lenf nodlarının santral ve periferik aberan damarları 2 tane teoriyle açıklanabilir (13-15). İlk teori şudur; tümör yuvaları lenf nodunu kaplar. Böylece önceden var olan damarlar tümör anjiogeneziyle besleyici arterlere dönüşürler ve santral aberran damarlar oluşur. İkinci teoride; lenf nodundaki ileri derecede tümör invazyonu hiler kan akımını bozar. Lenf nodu periferinde ekstrakapsüler invazyona bağlı olarak daha önceden varolan damarlardaki kan akımı artar. Benzer bir mekanizma tüberküloz gibi lenf nodunun santralini nekroza uğratan inflamatuvar lenf nodu hastalıklarında da düşünülebilir. Buna dayanarak tüberkülozun malign lenf nodlarındaki periferik kanlanma deseni açıklanmış olur.

Yapılan çalışmalarda malign lenf nodlarının RI ve PI değerleri daha yüksek bulunmuştur. Biz de yaptığımız çalışmada benzer sonuçlar elde ettik. RI değerlerinin 0,8'in üstünde olduğu 3 olgudan biri metastaz, diğer 2'si lenfomaydı.

Resim 1'de görülen lenf nodları gri-skala bulgusu olarak hipoeoik ve nodüler formda olup öncelikle lenfoma akla getirmekle beraber (Resim 1a) akım paternlerine bakıldığında düşük dirençli ve santral akım desenleri görüldü (Resim 1b). Yapılan eksizyonel biyopside sonuç reaktivasyon ile uyumlu bulundu.

Belirgin malign morfolojik özelliklere sahip servikal lenf nodlarında, gri skala incelemesiyle zaten benign-malign ayırımı yapılabilmektedir. RDUS incelemesi ise sınırda kabul ettiğimiz benign morfolojik özellikler taşıyan lenf nodlarının, RI ve PI ve Vmaks değerleri kullanılarak benign-malign ayırımının yapılabilmesinde yardımcı olur. Böylece tümör evrelemesinin daha doğru yapılabilmesine olanak sağlar. Ayrıca periferik tip kanlanma gösterebilen tüberkülozun maligniteden ayırımına yardımcıdır. Yalnız RDUS incelemesi erken evre malign metastazlarda faydalı değildir. Çünkü küçük metastazlar nodal vasküler yapıda belirgin değişikliğe yol açmaz. Kısaca özetlemek gerekirse nodal vaskülarite paterninin ve RDUS incelemesi sırasında yapılan spektral analizinin kombine kullanımı gri skala incelemesi ile benign-malign ayırımı yapılamayan benign lenf nodlarının maligniteden ayırımında belirgin fayda sağlar.

## KAYNAKLAR

1. Rubaltelli L, Proto E, Salmaso R, Bortoletto P, Candiani F, Cagol P. Sonography of abnormal lymph nodes in vitro: correlation of sonographic and histologic findings. *AJR Am J Roentgenol* 1990; 155: 1241-1244.
2. Tschammler A, Gunzer U, Reinhart E, et al. The diagnostic assessment of enlarged lymph nodes by qualitative and semiquantitative evaluation of lymph node perfusion with color-coded duplex sonography. *Rofo* 1991; 154: 414-418.
3. Steinkamp HJ, Rausch M, Maurer J, et al. Color-coded duplex sonography in the differential diagnosis of cervical lymph node enlargements. *Rofo* 1994; 161: 226-232.
4. Steinkamp HJ, Maurer J, Cornehl M, Knobber D, Hettwer H, Felix R. Recurrent cervical lymphadenopathy: differential diagnosis with color-duplex sonography. *Eur Arch Otorhinolaryngol* 1994; 251: 404-409.
5. Choi MY, Lee JW, Jang KJ. Distinction between benign and malign causes of cervical, axillary, and inguinal lymphadenopathy: value of Doppler spectral waveform analysis. *AJR Am J Roentgenol* 1995; 165: 981-984.
6. Na DG, Lim HK, Byun HS, et al. Differential diagnosis of cervical lymphadenopathy: usefulness of color Doppler sonography. *AJR Am J Roentgenol* 1997; 168: 1311-1316.
7. van den Brekel MW, Castelijns JA, Stel HV, et al. Occult metastatic neck disease: detection with US and US-guided fine needle aspiration cytology. *Radiology* 1991; 180: 457-461.
8. van den Brekel MW, Castelijns JA, Snow GB, et al. Detection of lymph node metastasis in the neck: radiologic criteria. *Radiology* 1994; 192: 617-618.
9. van den Brekel MWM, Stel HV, Castelijns JA, et al. Cervical lymph node metastasis: assessment of radiologic criteria. *Radiology* 1990; 177: 379-384.
10. Castenholz A. Architecture of lymph node with regard to its function. In: Grundmann E, Vollmer E (Eds). *Reaction patterns of lymph node*. New York: Springer-Verlag, 1990: s.1-32.
11. Schor AM, Schor SL. Tumor angiogenesis. *J Pathol* 1983; 141: 385-413.
12. Folkman J, Klagsbrun M. Angiogenic factors. *Science* 1987; 235: 442-447.
13. Taylor GA, Perlman EJ, Scherer LR, Gearhart JP, Leventhal BG, Wiley J. Vascularity of tumors in children: evaluation with color Doppler imaging. *AJR Am J Roentgenol* 1991; 157: 1267-1271.
14. Taylor KJ, Ramos I, Carter D, Morse SS, Snower D, Fortune K. Correlation of Doppler US tumor signals with neovascular morphologic features. *Radiology* 1988; 166: 57-62.
15. Van Campenhout I, Patriquin H. Malignant microvasculature in abdominal tumors in children: detection With Doppler US. *Radiology* 1992; 183: 445-448.