

# Akut Romatizmal Kardite Baęlı Kardiak Tamponad: Olgu Sunumu

Esra Őevketoęlu, Bahar Salihoęlu, Canan Hasbal, Sami Hatipoęlu

*Bakırk y Dr. Sadi Konuk Eęitim ve Arařtırma, Hastanesi  ocuk Klinięi, Istanbul*

##  ZET

*Akut romatizmal kardite baęlı kardiak tamponad: Olgu sunumu*

Akut romatizmal rtes,  ocukluk  aęında g r len grup A streptokok enfeksiyonlarının bir komplikasyondur. Hastalar nadiren deęiřik klinik tablolarla başvurabilmektedir. Biz de nadir olması nedeniyle akut romatizmal kardit nedeniyle perikard tamponadı geliřen bir hastayı sunduk. 12 yařında erkek hasta acil poliklinięimize g ę s ve sırt aęrısı, nefes almada g  l k,  arpıntı Őikayetleri ile başvurdu. İlk muayene ve tetkikleri sonrasında yapılan ekokardiografide perikard tamponadı, hafif aort yetmezlięi saptandı ve acil perikardiosentez uygulandı. Alınan mayi  eřitli tetkiklere g nderildi. Hastaya antibiyotik ve anti-inflamatuar tedavi bařlandı.   nc c  g n yapılan kontrol ekokardiografisinde, yeni sıvı toplanmadıęı, bunun yanında aort yetmezlięine ek olarak orta-aęır derecede mitral yetmezlięi g r ld . ARF tanısı Jones kriterlerine dayandırılarak hastanın bir maj r, iki min r kriteri olması ile konuldu.

**Anahtar kelimeler:** perikardit, ara, tamponad

# Akut Romatizmal Kardite Bağlı Kardiak Tamponad: Olgu Sunumu

Esra Şevketoğlu, Bahar Salihoğlu, Canan Hasbal, Sami Hatipoğlu

Bakırköy Dr. Sadi Konuk Eğitim ve Araştırma, Hastanesi Çocuk Kliniği, İstanbul

## ABSTRACT

### *Cardiac tamponade due to acute rheumatic carditis: Case report*

Rheumatic fever is a serious complication of group A streptococcal infections in childhood. The patients rarely present different clinical presentation. We present a patient with cardiac tamponade due to Acute Rheumatic Fever (ARF).

Case: A 12 years old male patient complained about chest and back pain, shortness of breath, palpitation. After the examination, echocardiogram was performed and pericardial tamponade, moderate aort insufficiency was diagnosed and pericardiosyntesis was performed at the same time. The fluid was examined. Antibiotherapy and anti-inflammatory treatment was initiated. On the third day of treatment, control echocardiogram was performed and no pericardial effusion was detected. Besides in addition to moderate aort insufficiency, moderate-severe mitral insufficiency was observed. The diagnosis of ARF established by Jones criteria when the patient fulfilled one major and two minor criteria.

**Key words:** pericarditis, ARF, tamponade

Bakırköy Tıp Dergisi 2005;1:120-122

## GİRİŞ

Kardiak tamponad; perikardda hızlı sıvı birikimi nedeniyle oluşan hemodinamik dekompanseasyon tablosudur (1,2,7). Sıvı birikimi hızlı olduğunda; artan basınç nedeniyle diastolik doluş etkilenerek kardiak output azalır ve kardiojenik şok tablosu oluşur (2,7,8). Acil müdahale edilmediği takdirde ölümlle sonuçlanabilen bir hastalıktır. Perikard yaprakları arasında sıvı birikimine yol açan birçok hastalık vardır. Bunlar; enfeksiyonlar, kollajen doku hastalıkları, konjestif kalp yetmezliği, travmalar, romatizmal kardit, tümörler, üremi, gibi hastalıklardır (1,4,7). En sık kardiak tamponad sebebi malign hastalıklar ve gelişmekte olan ülkelerde ve ülkemizde tüberküloz enfeksiyonudur. Klinik olarak en sık görülen semptom ise genellikle ani başlayan ve sırta, boyuna kola yayılım gösterebilen prekordial veya retrosternal göğüs ağrısıdır. Ateş, dispne, öksürük, disfaji yanında; tüberküloz

enfeksiyonunda kilo kaybı, gece terlemeleri, tamponad tablosu ağırlaştığında anksiyete ve mental durum değişiklikleri olabilir (1,2,7,8). Muayene bulgusu olarak da; juguler venöz dolgunluk, hipotansiyon, derinden gelen kalp sesleri, taşikardi, pulsus paradoksus, siyanoz olabilir.

Bu sunumda nadir bir perikard tamponadı sebebi olarak akut romatizmal kardit tanısı alan bir vakayı sunmayı uygun bulduk.

## OLGU

12 yaşında erkek hasta; nefes almada güçlük, göğüs ve sırt ağrısı, ateş, öksürük şikayeti ile acil polikliniğimize başvurdu. Hikayesinde; beş gün önce sol el bileğinde başlayan daha sonra sağ dizine geçen, şişlik ve kızarıklık eşlik etmeyen eklem ağrısı olmuş. Bu sırada ateş ve çabuk yorulma şikayetleri eklenmiş ve giderek artarak merdiven çıkamaz hale gelmiş. Son gece iki yastıkla yatabilmiş. Geldiği gün sabahı şiddetli göğüs ve sırt ağrısı başlamış.

Öz ve soygeçmişinde bir özellik saptanmayan hastanın fizik muayenesinde; genel durum kötü, bilinç açık, koopere göğüs ve sırt ağrısı nedeniyle hafif anksiyete vardı. Ateş: 38.5°C, boy ve kilo 50.persantilde, soluk görünümde idi. Periferik ve santral siyanoz yoktu. Soğuk ter-

Yazışma adresi / Address reprint requests to: İletişim: Dr. Esra Şevketoğlu  
Bakırköy Dr. Sadi Konuk Eğitim ve Araştırma Hastanesi  
Çocuk Kliniği, İstanbul - Türkiye

Telefon / Phone: +90-212-542-6969/412

Faks / Fax: +90-212-570-1712

Elektronik posta adresi / E-mail address: caglaes@yahoo.com

Geliş tarihi / Date of receipt: 3 Kasım 2005 / November 3, 2005

Kabul tarihi / Date of acceptance: 22 Aralık 2005 / December 22, 2005

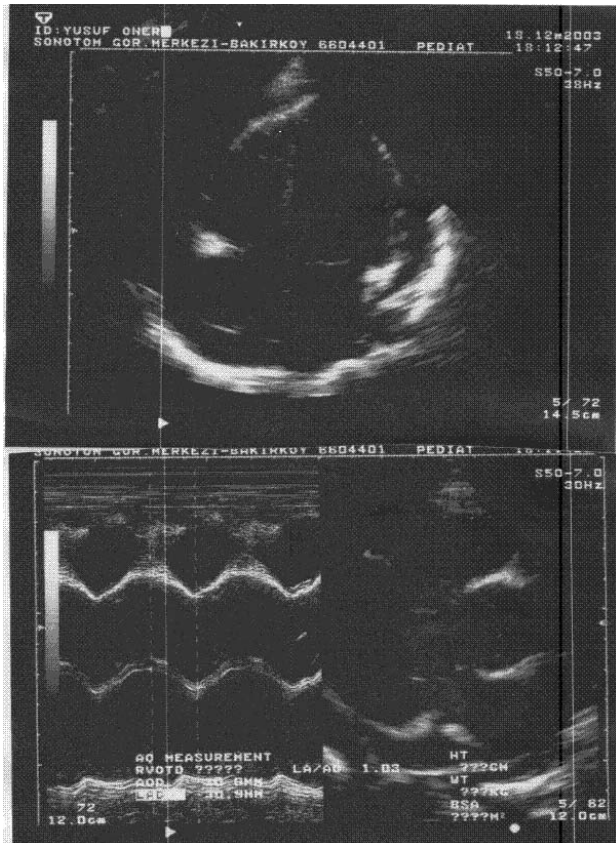
leme ve hava açlığı mevcuttu. Ortopne nedeniyle oturur pozisyonda muayene edilebildi, burun kanadı solunumu vardı, dinlemekle bilateral akciğer sesleri doğal, patolojik ses duyulmadı. Solunum sayısı: 35/dk idi. Kardiovasküler sistem muayenesinde; kalp ritmik, taşikardik, kalp atım sayısı 160/dk, TA: 90/60 mmHg, kalp sesleri derinden geliyor, S1 ve S2 doğal S3 duyulmuyordu. Pulsus paradoksus 20 mmHg olarak saptandı. Batın rahat, kosta hattını 2cm geçen hepatomegali saptandı. Diğer sistem muayenelerinde herhangi bir patoloji saptanmadı. Yapılan tetkiklerinde; lökosit sayısı 20000/mm<sup>3</sup>, Hb 11g/dl, Htc %34, MCV 82µm<sup>3</sup>, RDW %16,8, Fe 12µg/dl, TDBK 340µg/dl kan şekeri ve elektrolit değerleri normal, karaciğer ve böbrek fonksiyonları normal, LDH 1309U/lt, Sedimentasyon 105mm/saat, CRP 18mg/dl, ASO 520mg/dl. Çekilen EKG de tüm derivasyonlarda voltaj düşüklüğü V5-V6 derivasyonlarında T negatifleşmesi tespit edildi. Telegrafide kalp gölgesi büyük, kardiyotorasik oran 0,65 olarak bulundu. Tetkik aşamasında hastanın taşikardisi giderek arttı, boyun venleri belirginleşti, sırt ağrısı şiddetlendi ve ajitasyonu arttı. Acil olarak yapılan ekokardiografide (Resim 1); tüm kalbi çepeçevre saran sağ atrium ve sağ ventrikül arasında 32mm, apekte 21mm ve sol ventrikül arkasın-

da 17mm genişlikte ölçülen önemli derecede perikard sıvısı olup, sıvı nedeniyle sağ ventrikül diastolik doluşu bozulmuş, sağ ventrikül duvarı paradoks hareket etmekte, renkli doppler ile jet uzunluğu 2 cm civarında ölçülen hafif aort yetmezliği tesbit edildi. Bu bulgularla akut kardiyak tamponad düşünülerek acil şartlarda ekokardiografide eşliğinde perikardiosentez yapılarak yaklaşık 100 cc mayı boşaltıldı. Akut faz reaktanları pozitif olan hastaya dijital, kristalize penisilin, gentamisin, salisilat tedavisi başlanarak takibe alındı. Alınan perikard sıvısı incelemesinde; berrak görünümde, biokimyasal incelemede; Glukoz:90mg/dl, Prot:802 mg/dl, LDH:1309U/L, Dansite:1039, mikroskopide 100 hücre/mm<sup>3</sup>(%80PNL), gram boyama ve EZN boyama ile mikroorganizmaya rastlanmadı. Kan ve perikard sıvısı kültürlerinde üreme olmadı. PPD:6X6 mm olarak bulundu.

Hastamız acil servise alınıp perikardiosentez yapıldıktan sonra sebebe yönelik değerlendirme yapıldığında; beyaz küre sayısının yüksek olması, ateşinin olması ve akut faz reaktanlarının yüksek olması ile enfeksiyöz etkenler aklımıza geldi. Bunlar içinde bakteriyel, viral ve fungal etkenler olabilirdi. Özellikle tamponada en sık sebep olan tüberküloz enfeksiyonu düşünülerek perikard sıvısı kültüre ve EZN boyamaya gönderildi ve PPD yapıldı. Şüpheli eklem şikayetleri nedeniyle kollajen doku hastalıkları özellikle de SLE düşünüldü. ANA düzeyi gönderildi, negatif bulundu. Kollajen doku hastalıklarına ait klinik öykü yoktu. Perikardiosentez sonrasında ortopne yok oldu, solunum sıkıntısı hafifledi, ertesi gün tamamen düzeldi, ağrısı geçti. İki gün sonra yapılan kontrol ekokardiografide orta derecede mitral yetmezlik, hafif -orta derecede aort yetmezliği saptandı, yeni sıvı birikimi gözlenmedi. Bu bulgularla hastanın özgeçmişinde gezici karakterde artrit öyküsü olması, mevcut laboratuvar bulguları ve son ekosundaki çift kapak tutulumu ve perikardda sıvı olması ile hastada akut romatizmal kardit düşünülerek aspirin tedavisi steroid tedavisi ile değiştirildi. İki hafta sonra yapılan kontrol ekokardiografide kapak bulguları oldukça geriledi. Akut faz reaktanları negatifleşti. Takibi sırasında sorun yaşanmadı. Hasta halen takibimizde olup tedavisi devam etmektedir.

## TARTIŞMA

Kardiyak tamponad acil müdahale gerektiren hayatı tehdit eden bir durumdur. Perikard yaprakları arasında sıvı toplanmasının hemodinamik sonucudur (1,2,7). Bir-



Resim 1: Ekokardiografi görüntüsü

çok hastalık perikardda sıvı toplanmasına yol açabilir. Bunlar; enfeksiyöz nedenlerden bakteriel (staf. aureus, meningococcus, H.Influenza, Phnomococcus, Streptococcus, Tuberculosis v.s), viral (cochsaki B5-6, echo, adenovirus, EbsteinBar, Influenza, HIV, v.s), fungal (histoplazmoz, aspergilloz, v.s) olabileceęi gibi, konjestif kalp yetmezlięi, kollajen vasküler hastalıklar (SLE, JRA, Skleroderma, Dermatomyozit v.s), göęüs yaralanma ve travmaları, romatizmal ateş, üremik, sarkoid, miksödem, tümoral, travmaya baęlı, iatrojenik olarak kateterizasyon komplikasyonu olarak, radyasyon etkisi ile, kawasaki hastalığında da görülebilir. En sık kardiak tamponad nedeni ise tümörler ve tüberküloz enfeksiyonudur (1,4,7,8,9). Ayırıcı tanı yapılırken bunlar gözönünde tutulmalıdır. Sıvının tamponada yol açması miktarı ile ilgili deęil toplanma hızı ile ilgilidir (9). Bazen az miktarda sıvı dahi birikim hızlı olduğunda kardiak tamponada yol açabilir.

Akut romatizmal ateş çocukluk çağında A grubu

streptokok enfeksiyonu sonrasında görülen inflamatuvar bir hastalıktır. Kalp, eklem, sinir sistemi, ve subkutan dokuya deęişik derecelerde etkilenmektedir. Kalp tutulumu olduğunda endokard, myokard ve perikard etkilenebilir. Üç katman tutulumu birlikte olduğunda pankardit olarak adlandırılır (10). Perikardit asemptomatik olabileceęi gibi çeşitli derecelerde sıvı birikimi ile birlikte. Genellikle bu sıvı birikimi yavaş olduğundan adaptasyon mekanizması ile perikard genişleyerek dekompanse ve gelişmez. Kardiak tamponad sıvı birikimi genellikle yavaş olduğundan oldukça nadir gelişir (9,10). Colombo ve arkadaşları geniş perikardial efüzyonu olan 25 hasta üzerinde yaptıkları çalışmada bu hastaların etyolojisinde neoplastik (%36), idiopatik (%32), üremik (%20), postmiyokardial infarkt (%8), ve romatizmal ateş (%4) olarak bulmuşlardır (11). Ülkemizde halen akut romatizmal kardit vakaları sıkça görüldüğünden kardiak tamponad gibi bir tabloya yol açabileceęini de akılda tutmak gerekmektedir.

## KAYNAKLAR

1. Debehne DJ. Cardiac related acute infectious disease. In: Gibler WB (Ed) Emergency Cardiac Care; Philedelphia: Mosby; 1994 s. 463-488.
2. Donnelly LF, Kimball TR, Barr LL. Purulent pericarditis presenting as acute abdomen. Clin Radiol 1999; 54: 691-693.
3. Keefe DL. Cardiovascular emergencies in the cancer patient. Semin Oncol 2000; 18: 18-19.
4. Chang AC. Cardiac tamponade. In: Hanley F (Ed) Pediatric Cardiac Intensive Care; Philedelphia: Lippincot Williams Wilkins; 1998: s 510-511.
5. Palacios IF. Pericardial Effusion and Tamponade. Curr Treat Options Cardiovasc Med 1999; 1: 79-89.
6. Hoffman JIE. Diseases of pericardium. In: Rudolph AM (Ed) Rudolph's pediatrics, 20th ed, New York: Appleton and Lange; 1996: s1530-1531.
7. Goyle KK, Walling AD. Diagnosing pericarditis. Am Fam Physician 2002; 66: 1695-1702.
8. Klein LW. Diagnosis of cardiac tamponade in the presence of complex medical illness. Crit Care Med 2002; 30: 721-723.
9. Lee C. Pediatric cardiac emergencies. Anesthesiol Clin North America 2001; 19: 287-308.
10. McDonald M, Currie BJ, Carapetis JR. Acute rheumatic fever: a chink in the chain that links the heart to the throat? Lancet Infect Dis 2004; 4: 240-245.
11. Colombo A, Olson HG, Egan J, Gardin JM. Etiology and prognostic implications of a large pericardial effusion in men. Clin Cardiol 1988; 11: 389-394.